

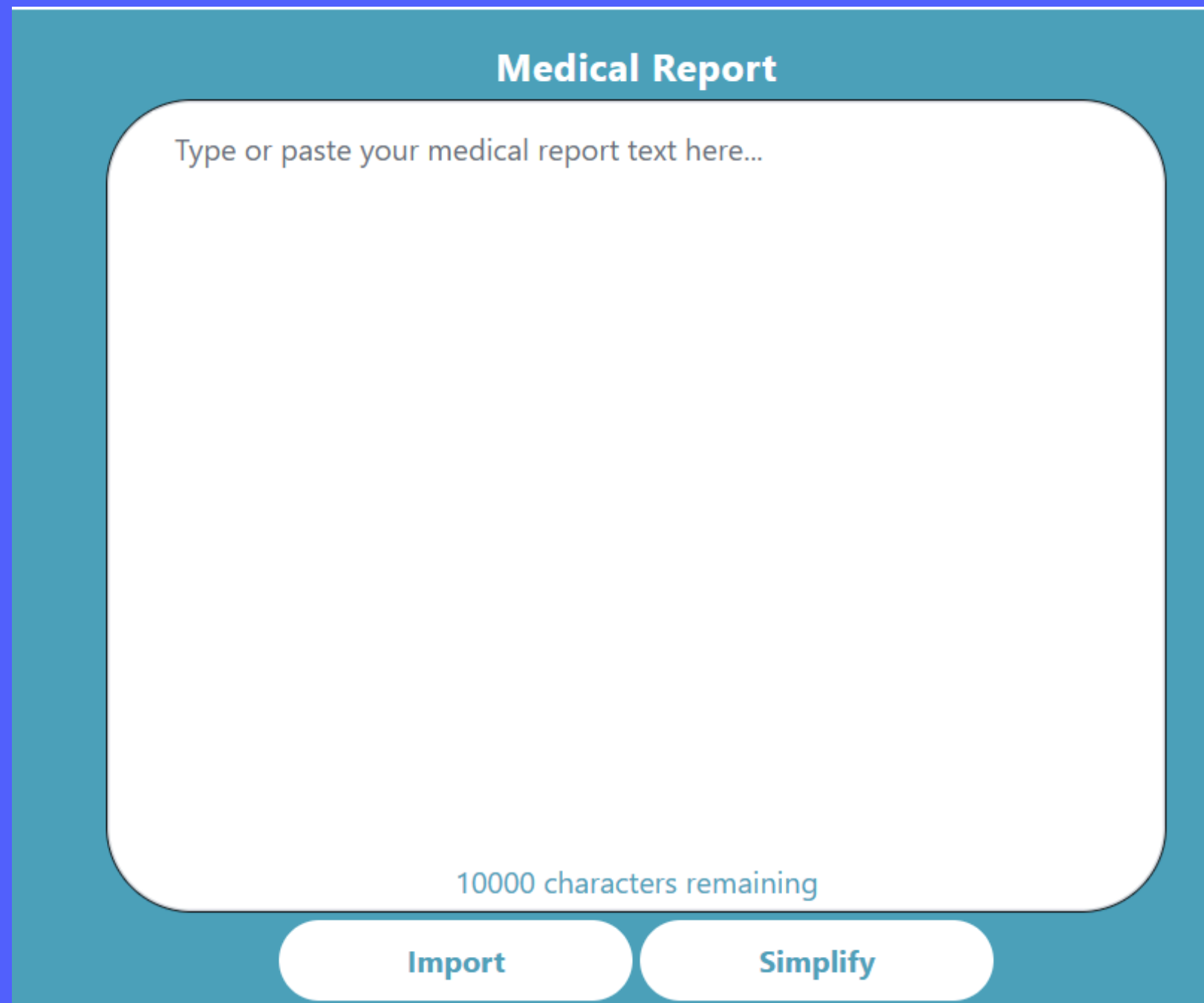
**Bienvenue sur l'outil EndoStand !**



Co-funded by  
the European Union

**EndoStand aide les femmes atteintes  
d'endométriose à comprendre leurs rapports  
médicaux en traduisant le jargon médical  
complexe en explications claires et  
accessibles.**

# Comment utiliser l'outil



The screenshot shows a web interface for a 'Medical Report' tool. It features a teal header with the title 'Medical Report'. Below the header is a large white text area with rounded corners, containing the placeholder text 'Type or paste your medical report text here...'. At the bottom of this text area, it says '10000 characters remaining'. Below the text area are two white buttons with rounded corners: 'Import' and 'Simplify'.

- **Téléchargez ou scannez votre rapport médical en cliquant sur le bouton « Importer ».**
- **Vous pouvez également copier-coller le texte si vous préférez ne pas télécharger d'image de votre rapport médical.**
- **Cliquez sur « Simplifier » à côté pour traduire les termes médicaux en termes plus faciles à comprendre.**

# Comment utiliser l'outil

- **Votre texte traduit apparaîtra dans la section « rapport simplifié ».**
- **L'IA reformule le texte dans un langage courant.**
- **Conservez-le dans vos dossiers personnels ou discutez-en avec un professionnel de santé qui vous suit.**
- **Vous pouvez évaluer la qualité de la réponse à l'aide du bouton « Évaluer ».**

**Simplified Report** Beta Version

**What was analyzed and why?**

We did a transvaginal ultrasound (a type of scan where a small device is inserted into the vagina to take images of the pelvic organs) to understand why a woman has severe menstrual pain, pelvic pain that spreads to her lower back, and increased menstrual flow over the past four years. Previous treatments with birth control pills and painkillers have not helped much.

**What are the results, and what do they indicate?**

The scan showed a 4.2 cm endometrioma (a type of cyst formed from endometrial tissue, which is the tissue that lines the inside of the uterus) in the left ovary. The uterus is tilted forward and slightly enlarged, with thickening in the back wall, which suggests adenomyosis (when the tissue that lines the inside of the uterus grows into its wall). There is some fluid in the pouch of Douglas (a small space behind the uterus). There are no cysts or masses in the

497 simplifications remaining

Copy

Rate

Print

# Dans quelles langues l'outil est-il disponible ?



- L'outil EndoStand est disponible en :
- Anglais
- Français
- Italien
- Suédois




# Essayez le !

- Scannez le QR code juste à droite pour essayer l'outil EndoStand vous même.
- L'outil est aussi accessible à l'adresse suivante :  
<https://endostand.endostories.eu/>





Co-funded by  
the European Union



**Funded by the European Union. Views and opinions expressed are however those of the author(s) only and do not necessarily reflect those of the European Union or the European Education and Culture Executive Agency (EACEA). Neither the European Union nor EACEA can be held responsible for them.**



**Co-funded by  
the European Union**